

- Lesioni del comparto mediale/interno di caviglia

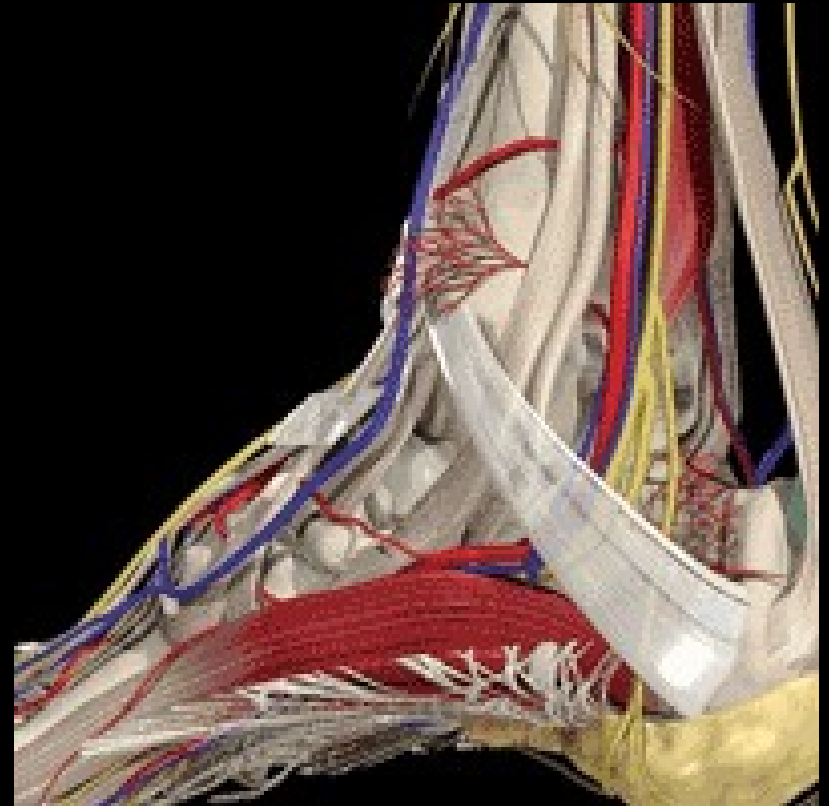
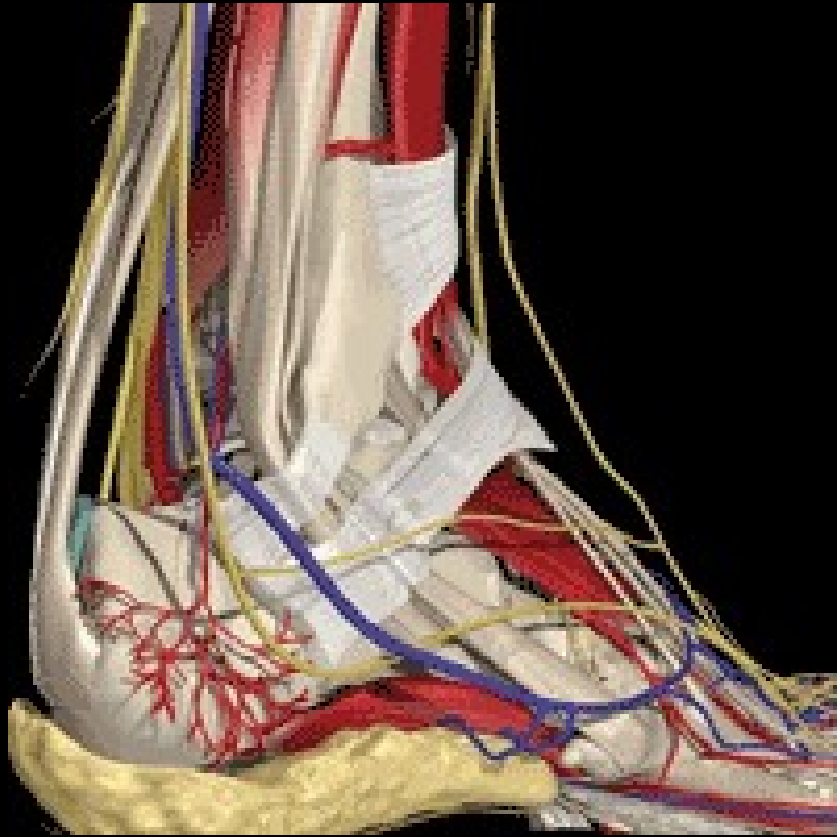www.giorgiodelgobbo.it

Articolazione Tibio-tarsica

- Stabilità
- Adattamento alle continue variazioni create dal gesto sportivo e dal terreno di gioco



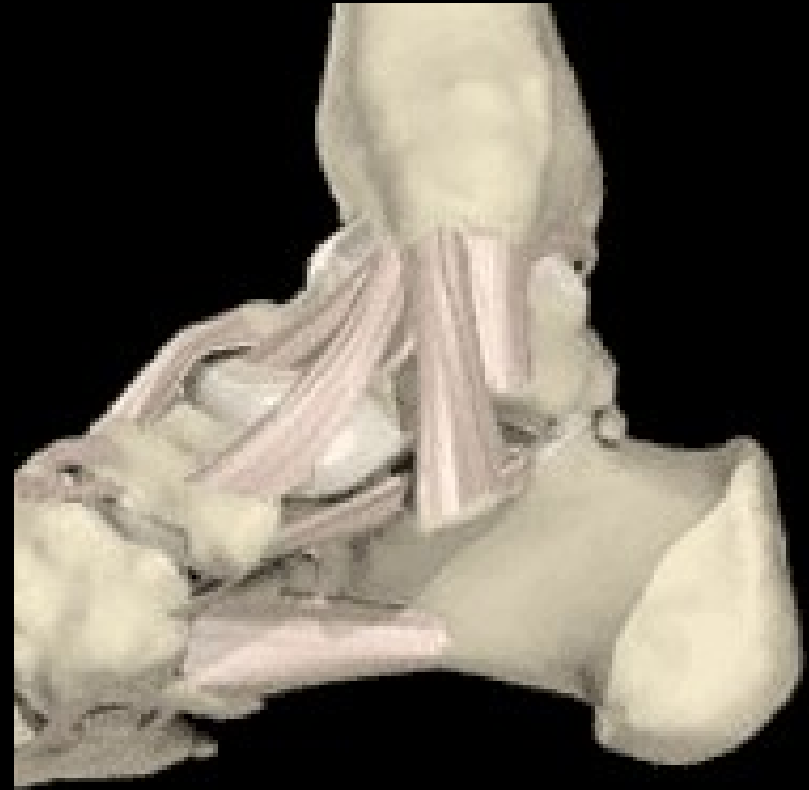ANATOMIA MOLTO COMPLESSA...



Lesioni del comparto mediale

Leg. Deltoideo:

- Strato superficiale
- Strato profondo



Trauma in eversione

- Leg. deltoideo superficiale coinvolto per 1°
- Strato profondo coinvolto successivamente



Classificazione in 4 stadi:

- Stadio 1: distrazione leg. deltoideo superficiale
- Stadio 2: rottura leg. Deltoideo sup. e distrazione del profondo
- Stadio 3: rottura leg. superficiale e profondo
- Stadio 4: rottura leg. superficiale, profondo e tendine tibiale posteriore

In realtà la situazione è talvolta più
complessa....

Legamento astragalo calcaneare
laterale

Legamento cervicale

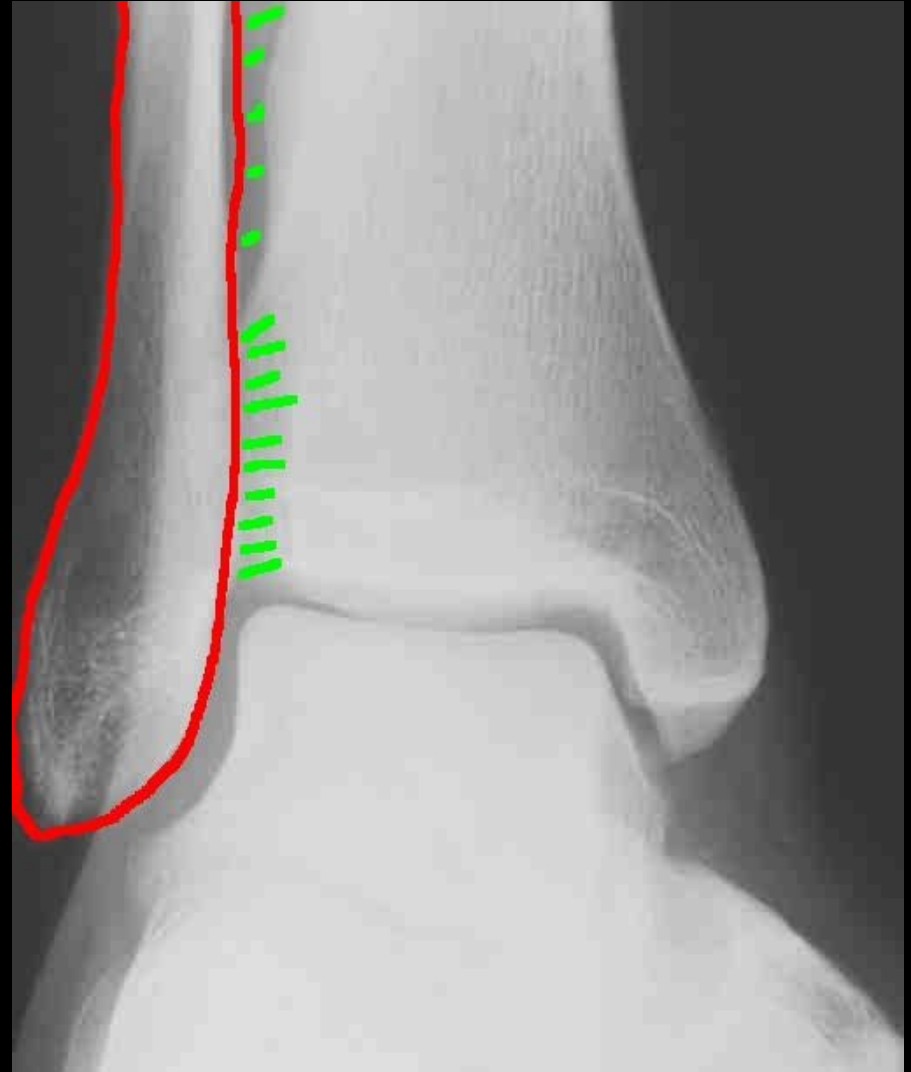
Legamento astragalo-calcaneare
interosseo

Sindesmosi tibio-peroneale

www.giorgiodelgobbo.it

Lesioni frequentemente associate!!

Sindesmosi tibio-
peroneale
coinvolta nei
traumi in
extrarotazione



DIAGNOSI

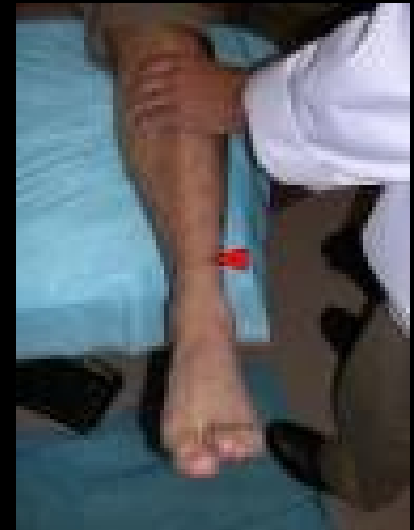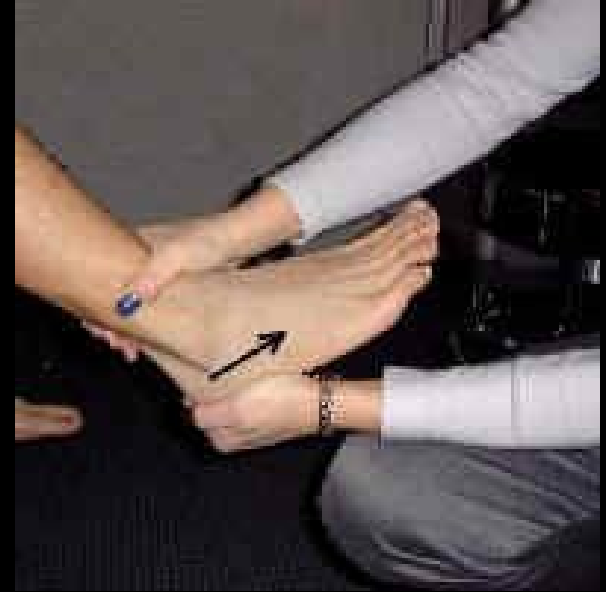Fattori predisponenti:

- Disfunzioni propriocettività
- Ginocchio varo
- Retropiede varo
- Perone retroposto

Anamnesi:
Tempi e modalità
del trauma

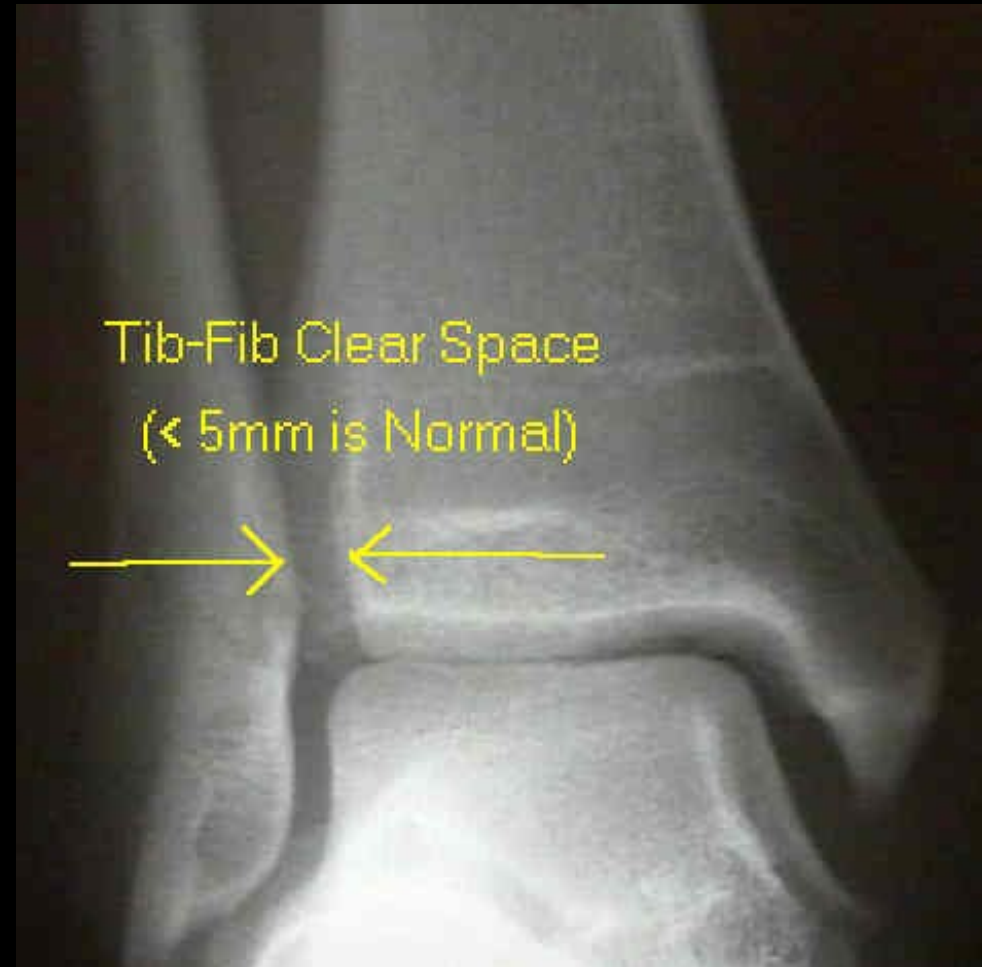DIAGNOSI

- ESAME CLINICO
- Test cassetto anteriore valuta prev. Leg PAA
- Test inversione valuta PAA e PC
- Test eversione valuta leg deltoideo
- Test rotazione esterna e “squeeze” valuta la sindesmosi



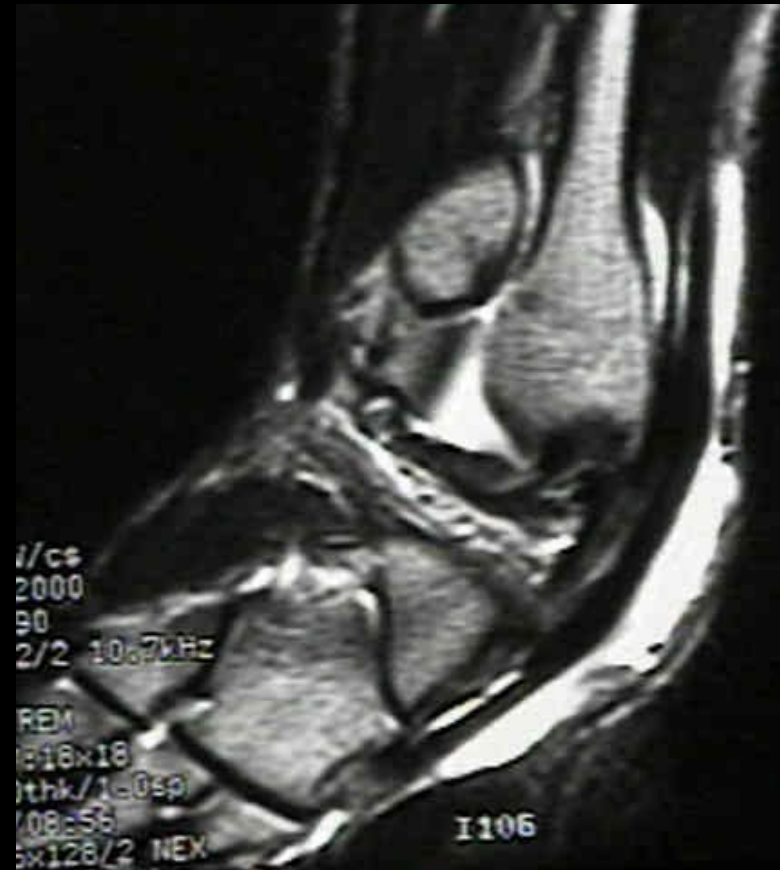Esami strumentali

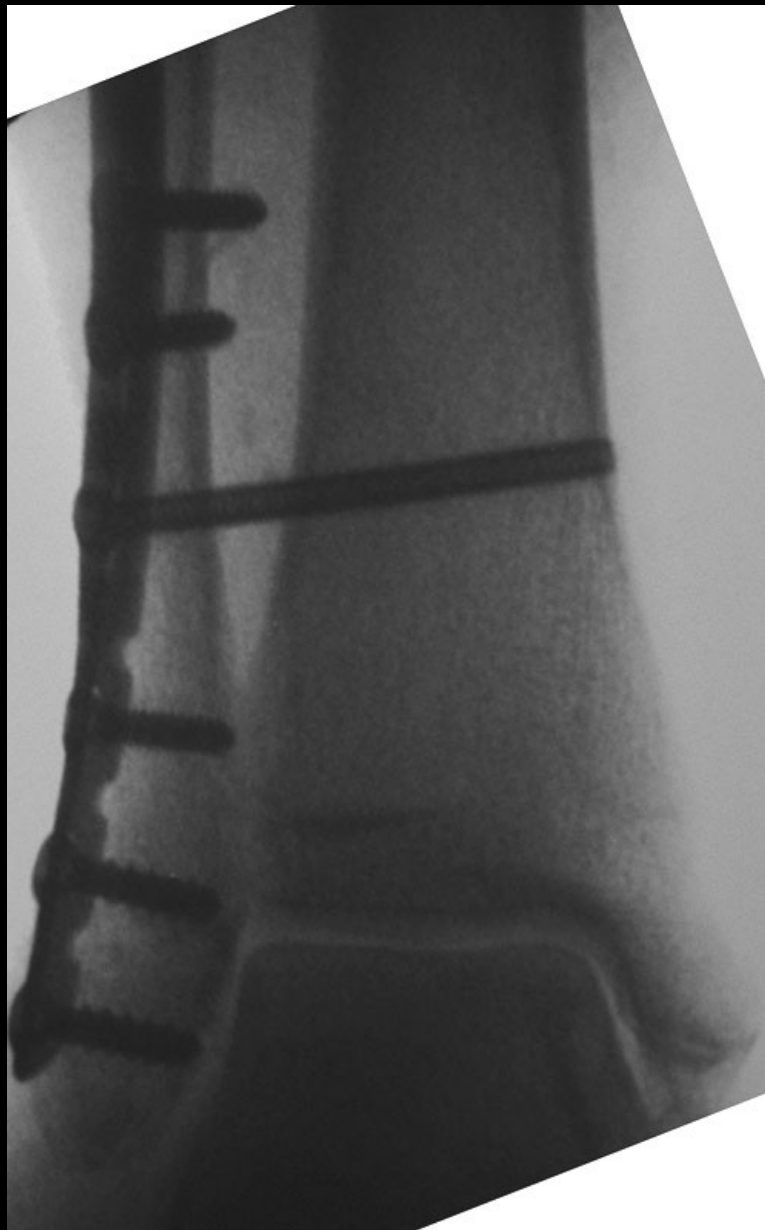- Rx di routine: proiezioni AP, LL e obliqua per visualizzare mortuaio con sindesmosi
- Rx in proiezione obliqua in massima flessione plantare e dorsale (fratture osteocondrali)
- Rx in stress in comparativa con lato sano nelle lesioni leg. croniche



Esami strumentali

- TAC
Difetto osteocondrale o
frattura subtalare non
visibile rx
- RMN
indicazione chirurgica





www.giorgiodelgobbo.it